

## ÜBERSICHTSARBEIT

# Lichen sclerosus bei Jungen

Karl Becker

## ZUSAMMENFASSUNG

**Hintergrund:** Lichen sclerosus ist eine sklerosierende Hauterkrankung, die bei Jungen in nahezu allen Fällen den Penis befällt und meistens zu einer operationsbedürftigen Phimose führt. Die Krankheit wird in ihrer Bedeutung bei Jungen unterschätzt.

**Methoden:** Ätiologie, Symptomatik und Therapie des Lichen sclerosus bei Jungen werden anhand einer Auswertung von selektiv recherchierter Literatur dargestellt. Die gewonnenen Daten werden mit eigenen Erfahrungen in einer ambulant operierenden kinderchirurgischen Praxis verglichen.

**Ergebnisse:** Lichen sclerosus (Synonym: Balanitis xerotica obliterans) ist als Erkrankung auch des präpubertären männlichen Genitale seit vielen Jahren bekannt. Sie gilt als Hauptursache der erworbenen Phimose. Im Verlauf können Meatus und Urethra ebenfalls befallen werden. Die Assoziation zum squamösen Peniskarzinom ist nicht abschließend geklärt. Ätiologisch liegt der Krankheit ein T-lymphozytär vermittelter Entzündungsprozess noch ungeklärter Ursache zugrunde. Die Therapie der Wahl besteht in der vollständigen Beschneidung. Die konservative Behandlung mit einem topischen Corticosteroid in leichteren Fällen wird diskutiert.

**Schlussfolgerungen:** Die Erkrankung tritt bei Jungen deutlich häufiger auf als vermutet. Bei jeder erworbenen Phimose liegt ein Verdacht auf einen Lichen sclerosus nahe. Die Behandlung ist mit der Beschneidung nicht zwingend abgeschlossen. Es besteht Forschungsbedarf zur weiteren Klärung der Pathogenese.

### ► Zitierweise

Becker K: Lichen sclerosus in boys. Dtsch Arztebl Int 2011; 108(4): 53–8. DOI: 10.3238/arztebl.2011.0053

Die vor allem am Genitale auftretende Hauterkrankung Lichen sclerosus (LS) wurde im Jahr 1887 durch Hallopeau beschrieben (1). Synonym wird der von Stühmer geprägte Begriff der Balanitis xerotica obliterans für den LS der Glans und des Präputiums verwendet (2). Seit der Veröffentlichung von Catterall (3) wird im Rahmen von Studien mit zunehmend größeren Fallzahlen festgestellt, dass die Inzidenz des LS bei Knaben unterschätzt wird (4, 5). Oft werden die Jungen ohne die klinische Verdachtsdiagnose eines LS unter der Diagnose Phimose operiert. Da eine generelle histologische Untersuchung der Vorhautresektate unüblich ist, wird die Diagnose auch postoperativ nicht gestellt (6). Die vorliegende Übersicht soll daher den Blick für die Erkrankung schärfen. Der aktuelle Stand der Literatur wird unter Einbeziehung eigener Erfahrungen zusammengefasst und es werden daraus Behandlungsempfehlungen abgeleitet. LS bei Mädchen verdient eine eigene Betrachtung, auf die abgrenzend nur kurz eingegangen werden soll. Auf die einschlägige Literatur wird verwiesen (7).

## Methoden

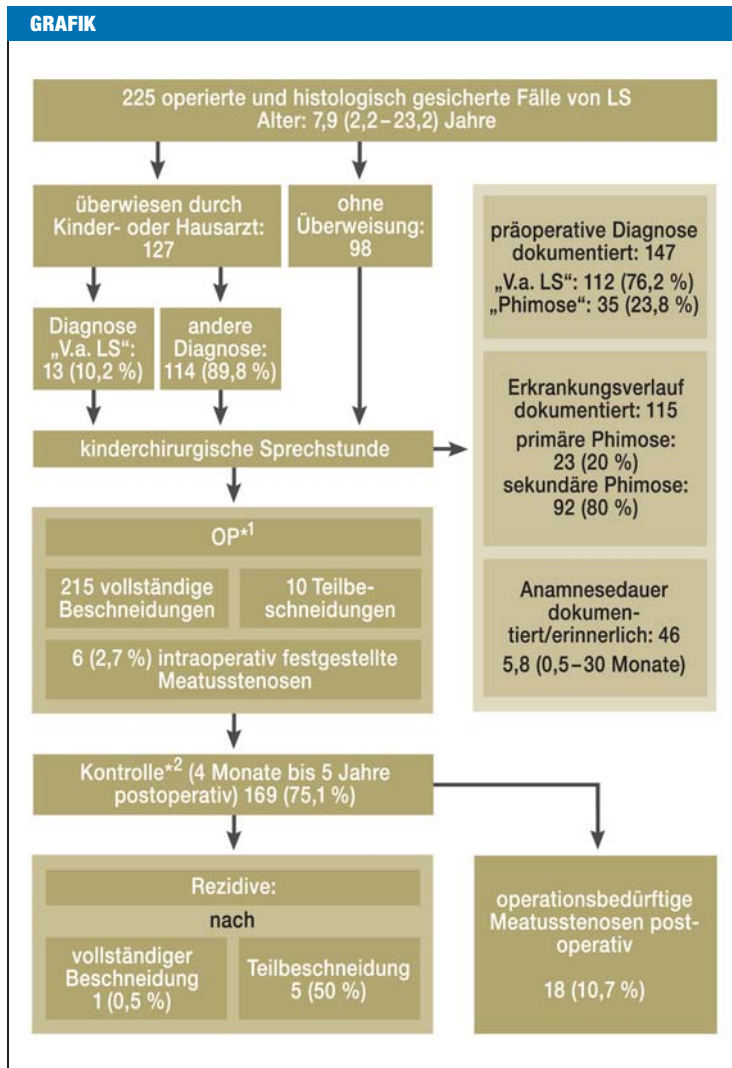
Die Literaturrecherche wurde mit den Schlüsselwörtern „Lichen sclerosus (LS)“, „Balanitis xerotica obliterans (BXO)“, „phimosis“ (verknüpft mit LS beziehungsweise BXO), „children“ und „boys“ vorwiegend in der Datenbank PubMed, aber auch unter Google, CIRP (Circumcision Information and Resource Pages) und Wikipedia durchgeführt.

Die histologisch gesicherten Lichen-sclerosus-Fälle der Jahre 2004–2008 einer kinderchirurgischen, ambulant operierenden Praxis wurden retrospektiv analysiert und die Ergebnisse mit den Angaben aus der Literatur verglichen. Die Patienten wurden spätestens vier Monate nach der Beschneidung klinisch nachuntersucht.

## Eigene Ergebnisse

Die Resultate der retrospektiv geprüften Unterlagen aller histologisch gesicherten Fälle mit Lichen sclerosus aus den Jahren 2004–2008 sind in der *Grafik* zusammengefasst.

Bei 225 Patienten mit einem mittleren Alter von sieben Jahren (Altersspanne: 2–23) konnte histologisch ein LS nachgewiesen werden. In 147 Fällen wurde die präoperative Diagnose exakt dokumentiert und in 112 Fällen (76,2 %) klinisch der Verdacht auf einen LS notiert. Bei 10,2 % der überwiesenen Jungen war LS die Verdachtsdiagnose. In 46 Fällen wurden Angaben zur Anamnesedauer erhoben. Sie betrug im Mittel knapp sechs Monate (0,5–30 Monate). Von 115 befragten Pa-



**Analyse der Lichen-sclerosus-Fälle 2004–2008:**

\*1 Die Operationen erfolgten in den Räumen der kinderchirurgischen Praxis  
 \*2 Alle Jungen wurden nach Abschluss der akuten Wundheilung 4 Monate postoperativ zur klinischen Kontrolle einbestellt. Es wurde neben dem Abheilungsergebnis das Vorliegen von lichenoiden Veränderung sowie Meatus und Harnstrahl überprüft, gegebenenfalls wurden weitere Diagnostik (Uroflowmetrie) und Kontrollen veranlasst.

tienten berichteten 92 (80 %) über die Verengung einer zuvor reponiblen Vorhaut (sekundäre Phimose). Ein extragenitaler Befall trat bei keinem der Patienten auf. Unter den betroffenen Jungen waren drei monozygote Zwillingspaare und zwei Brüder. 169 von 225 Patienten konnten klinisch nachuntersucht werden.

Eine primäre Meatusbeteiligung mit relevanter Stenose lag bei sechs Jungen (2,7 %) vor. In 18 Fällen (10,7 %) verblieb nach Abheilen der lichenoiden Veränderungen eine relevante operationsbedürftige Meatusstenose (Anteil nach Beschneidungen ansonsten: < 1 %). Zehn Teilbeschneidungen führten in fünf Fällen (50 %) zu einem Rezidiv.

Nach der vollständigen Beschneidung kam es nur in einem Fall zu einem Rezidiv. Es handelte sich um einen

adipösen Jungen mit einem sogenannten vergrabenen Penis („buried penis“), bei dem die umgebende Haut erneut lichenoid sklerosierte, was zu einer Re-Phimose führte.

In einem Fall wurde ein Befall der anterioren Urethra festgestellt.

Alle nachkontrollierten Fälle sind im Beobachtungszeitraum ausgeheilt.

**Epidemiologie**

Bei 10 bis 40 % der operierten Phimosen findet man nach systematischer Suche ursächlich ein LS (6, 8). Bei den eigenen Patienten lag dieser Anteil bei 15 %. Legt man die Auffassung zugrunde, dass die Inzidenz der operationsbedürftigen Phimose bei Jungen nach Auswachsen der physiologischen Phimose bei 1 % (e1) liegt, ergibt sich für den LS bei Jungen vor der Pubertät eine Inzidenz von 0,1 bis 0,4 % bezogen auf die männliche Gesamtbevölkerung. Eine große epidemiologische Studie aus einem texanischen Army-Hospital ermittelte für die unter 10-Jährigen eine Inzidenz von 0,07 (9). Neben einem von den Autoren vermuteten Einfluss des militärischen Umfeldes auf die Selektion der Patienten könnte ein möglicherweise protektiver Effekt der in den USA üblichen Neonatalbeschneidung den etwas niedrigeren Wert erklären (10). Für den entsprechenden Anteil bei Mädchen findet man Angaben von 0,1 bis 0,3 % (7, 10). Damit zeigt sich bei genauer Betrachtung ein annähernd paritätisches Verhältnis der Erkrankungsinzidenz bezogen auf die Geschlechter (11, e2). Da keine epidemiologischen Studien mit größeren Zahlen LS-erkrankter Personen beiderlei Geschlechts vorliegen, gilt bis heute vor allem im dermatologischen Schrifttum der LS als eine Erkrankung überwiegend der Mädchen und Frauen (10, 12).

Übereinstimmend geht man davon aus, dass der LS die Ursache für den Großteil (80–90 %) der erworbenen (sekundären) Phimosen ist. Die eigenen Daten bestätigen diesen Wert. Umgekehrt bedeutet dies, dass jede sekundäre Phimose im Kindesalter den Verdacht auf einen LS nahe legt (6, 8).

Der Anteil an Meatus- und Urethrabeteiligungen variiert in der Literatur zwischen 2 % und 40 % und ist von der Schwere des Verlaufes, vor allem aber von der Dauer des sklerosierenden Prozesses vor adäquater Therapie abhängig (13, 14, e3).

Auffällig ist eine Häufung von LS-Fällen bei Vorliegen einer Hypospadie (5, 13, 15).

**Ätiologie**

Lichen sclerosus ist eine lymphozytär vermittelte, chronisch entzündliche Hauterkrankung. Es mehren sich die Hinweise für einen zugrundeliegenden Autoimmunprozess (12, 16). Wiederholt postulierte infektiöse Ursachen konnten bisher nicht bewiesen werden.

Gehäufte Komorbidität mit Autoimmunerkrankungen wie Vitiligo, Hashimoto-Thyreoiditis und Diabetes mellitus Typ 1 sind mehrfach beschrieben worden (17).

Die Altersgipfel präpubertär und in der Postmenopause bei den Frauen legen einen hormonellen Einfluss

nahe, Therapieansätze mit Hormonen hat man mangels eindeutigen Erfolges jedoch wieder aufgegeben (18).

Die Assoziation mit HLA-DQ7 sowie familiäre Fälle (7, 17) weisen bei weiblichen Erkrankten auf eine genetische Prädisposition hin. Für eine Familiarität bei Jungen findet man in der Literatur wenige Angaben (13). Der Befall von (weiblichen) Zwillingen ist beschrieben und konnte unter den eigenen Fällen bei immerhin drei monozygoten Zwillingspaaren (neben einem Brüderpaar) festgestellt werden. Auffällig ist, dass die Erkrankung bei den Geschwisterpaaren zeitgleich oder aber zeitnah auftrat (17).

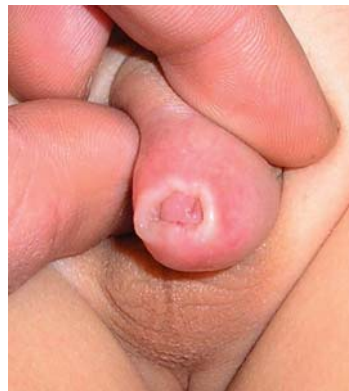Bei den Jungen scheint das unter der Vorhaut vorhandene warmfeuchte Milieu den LS zu begünstigen (13, 19).

### Klinisches Erscheinungsbild

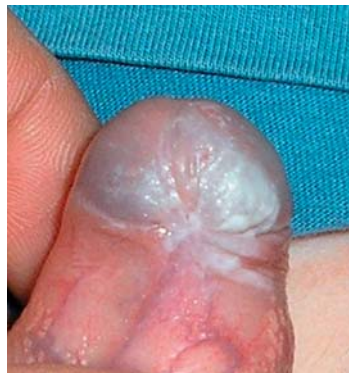In vielen Fällen sieht man bei der Erstuntersuchung bereits eine weißlich porzellanartig sklerotische Vernarbung des distalen Präputium als typischen weißlichen Ring (*Abbildung 1*), die zu einer zunehmenden Phimose geführt hat (8). Bei einem relevanten Anteil (im eigenen Patientenkollektiv 23,8 %) der Jungen ist die Erkrankung jedoch klinisch nicht zu erkennen (6). Beschwerden geben die Kinder selten an. In schwereren Fällen kann es zur Dysurie kommen. Die Anamnese umfasste bei den eigenen Patienten in der Regel etwa drei bis sechs Monate. Die Erkrankung schreitet unterschiedlich schnell voran. Gelegentlich ist eine kleine Verletzung oder Entzündung initial erinnerlich. Dies korreliert mit dem beim LS bekannten Köbner-Phänomen als auslösendem Trigger des entzündlichen Prozesses (17).

Intraoperativ zeigt sich nach der dorsalen Inzision der meist verdickten, derben Vorhaut oft ein überraschendes Bild. Der Befall der äußeren Vorhaut lässt nicht unbedingt Rückschlüsse auf den Befall der Eichel zu. Man findet neben den präputialen Veränderungen fast immer einen perifrenulären perlmuttfarbenen Befall der Glans, der zu einem sklerotischen Frenulum breve geführt hat, und sich mehr oder weniger ausgeprägt bis zum Meatus hin erstreckt (*Abbildung 2*). Dies lässt vermuten, dass der Beginn des Prozesses eher perifrenulär als perimeatal zu lokalisieren ist (20). Die Meatuslippen sind häufig bereits zart sklerotisch verändert. Eine Meatusstenose liegt initial hingegen selten vor (6, 13). In ausgeprägten Fällen, die nicht unbedingt mit dem histologischen Befund korrelieren (6), ist das präputiale Innenblatt bis zum Sulcus verändert und die Glans komplett von einer weißlichen Hornschicht überzogen.

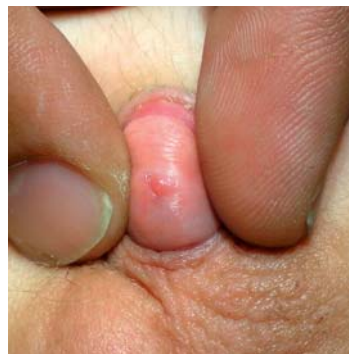Häufig entwickelt sich binnen vier Monaten postoperativ eine leichte Meatusstenose. In 10,7 % der wegen Lichen beschnittenen Jungen kam es bei den eigenen Patienten zu einer funktionell relevanten Meatusstenose (*Abbildung 3*). Bale et al. berichteten über einen ähnlichen Anteil an postoperativen Meatusstenosen (5), die als spezifische Folge der Erkrankung gewertet wurden (e4), wohingegen Kiss diese Beobachtung bei 471 LS-Patienten nicht machte (6).



**Abbildung 1:**  
Typische weißlich narbige Phimose bei Lichen sclerosus



**Abbildung 2:**  
Bei noch reponibler Vorhaut ist der perifrenuläre Befall mit Frenulum breve deutlich zu erkennen.

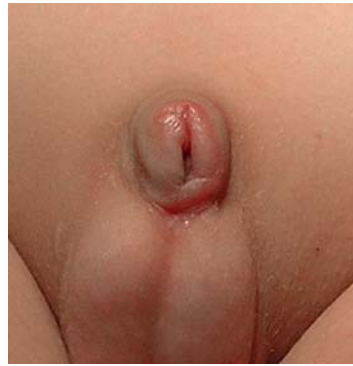

**Abbildung 3:**  
Meatusstenose 4 Monate nach Beschneidung wegen Lichen sclerosus

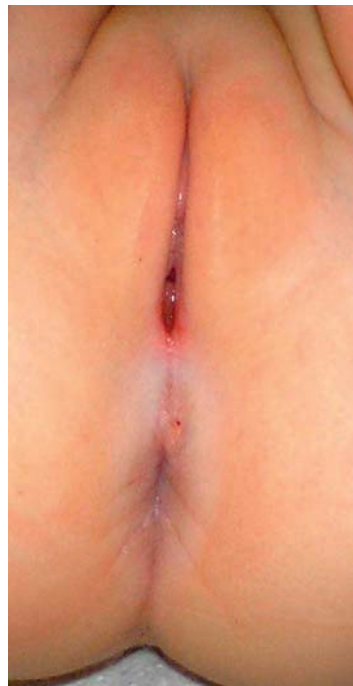Bemerkenswert erscheint, dass sich die Meatusstenose noch nach einigen Jahren entwickeln kann, ohne dass eine Persistenz oder ein Rezidiv des Lichen sclerosus nachweisbar wäre (e5). Eine Erklärung könnte in der Mangel durchblutung des Meatus nach Sklerosierung der Frenulumregion liegen (e6).

Erst bei einer Erkrankungsdauer von deutlich mehr als einem Jahr ist in einigen Fällen mit einer fortschreitenden Beteiligung auch der Urethra zu rechnen (14). Bei Männern über 30 Jahren findet man im weiteren Verlauf selten (3–4 %) ein squamöses Zellkarzinom (SCC) des Penis (21, e7). Das Risiko einer LS-Erkrankung im Kindesalter für die spätere Entwicklung eines SCC gilt als ungeklärt (22). Als möglicher auslösender Faktor wurde unter anderem das humane Papiloma-Vi-

**Abbildung 4:**  
Rezidivphimose durch Lichen sclerosus  
bei sogenanntem vergrabenen Penis  
(„buried penis“)



**Abbildung 5:**  
Bild des perianalen Lichen sclerosus  
beim Mädchen



rus (HPV) 16 postuliert (23). Sollte diese Bedeutung des HPV sich bestätigen, könnte das die Empfehlung zur entsprechenden Impfung bei Patienten mit LS zur Folge haben.

**Therapie**

Eine britische Leitlinie empfiehlt aufgrund einer Studie zur topischen Behandlung der Phimose (e8) eine Erstbehandlung des LS bei Jungen mit hochpotentem Corticosteroid (18). In der betreffenden Studie hat jedoch keiner der LS-Patienten auf die konservative Therapie reagiert. Auch in der prospektiven, randomisierten Doppelblindstudie von Lindhagen zur konservativen Behandlung der Phimose erwiesen sich die Therapieversager als LS-Fälle (25).

Es gibt wenige differenziertere auf LS fokussierte Studien, die in Abhängigkeit vom Stadium der Erkrankung über eine Besserung des Befundes nach Clobeta-

sol-Behandlung berichten (24, 25). Bis heute fehlen evidenzbasierte Daten zur Art und Dauer einer konservativen Therapie. Der Autor kann allerdings den Erfolg einer konservativen topischen Behandlung mit Clobetasol in einzelnen, gering ausgeprägten Fällen von LS bestätigen. Diese Jungen bedürfen einer sorgfältigen und langfristigen Überwachung, da das Rezidivrisiko derzeit ungeklärt ist. Bis zum Vorliegen von kontrollierten randomisierten Studien mit Langzeitergebnissen sollte die konservative Therapie nur in ausgewiesenen Fällen und von Behandlern mit ausreichender Erfahrung durchgeführt werden.

Die nachhaltigste und in den allermeisten Fällen kurative Therapie liegt in der vollständigen Beschneidung (6, 8, 13, 15). Beim geringsten klinischen oder anamnestischen Verdacht auf einen LS ist die histologische Begutachtung der resezierten Vorhaut unbedingt geboten. Eine Restvorhaut – wie etwa bei Teilbeschneidungen – führt in einem hohen Prozentsatz (beim eigenen Patientenkollektiv 50 %) zu einem Rückfall. Nach der vollständigen Beschneidung konnte bei den eigenen Patienten nur in einem Fall ein Rezidiv beobachtet werden. In Analogie zu den Fällen von Gargollo und Depasquale handelte es sich um einen adipösen Jungen, der durch das ausgeprägte pubeale Fettgewebe einen „buried penis“ hatte (13, 19) (Abbildung 4).

Fällt bei der Kontrolluntersuchung eine relevante Meatusstenose auf (Uroflow mit Plateauphase unter 10 mL/sec), ist die Meatotomie indiziert. Sie sollte aber zur Vermeidung eines Rezidives erst erfolgen, wenn der Lichen definitiv ausgeheilt ist (14). Meatusbougieungen sind weniger effektiv (13).

**Lichen sclerosus bei Mädchen**

Zur Vervollständigung des Krankheitsbildes und zur Abgrenzung gegenüber den Jungen sollen hier kurz die wichtigsten Aspekte der Erkrankung bei den Mädchen beschrieben werden:

Die lichenoiden Veränderungen beginnen an der Vulva oder auch am Anus (Abbildung 5) und konfluieren im Verlauf zu einer perinealen Acht. Bei zweifelhaftem Befund hilft die Histologie weiter. Sorgfalt verdient die Frage, ob ein sexueller Missbrauch vorliegt. Einerseits wird die Krankheit nicht selten entsprechend fehlgedeutet. Andererseits begünstigt ein Missbrauch über den isomorphen Effekt (Köbner-Phänomen) die Entwicklung des LS.

Einen extragenitalen Befall findet man bei Mädchen etwas häufiger. Auch die Korrelation zu Autoimmunerkrankungen ist stärker. Beschwerden können in Form von Juckreiz, Wundschmerz und Defäkationsproblemen bei Analfissuren mit konsekutiver Obstipation auftreten (18).

Die Stoßtherapie mit ultrahochpotentem Cortison (Clobetasolpropionat 0,05 %) über zwei bis drei Monate verspricht Erfolgsraten von über 90 % (22). Im Anschluss wird mit mildereren Cortisonsalben – alternativ Calcineurinantagonisten beziehungsweise UVA-Phototherapie – und pflegenden Substanzen versucht, eine Remission zu erreichen (18, e9, e10).

Wenngleich mit der Pubertät in einigen Fällen eine Besserung eintritt, ist heute davon auszugehen, dass der LS bei den Mädchen eine chronische Erkrankung darstellt. Entsprechend ist eine gute Anbindung und Betreuung unter Einbeziehung aller sich ergebenden psychosozialen Aspekte entscheidend für den weiteren Verlauf. In Anlehnung an das Engagement von Powell et al. wären diesbezüglich auch in Deutschland Zentren für die Behandlung der Mädchen wünschenswert (7).

### Resümee

Zusammenfassend kann die 50 Jahre alte These bestätigt werden, dass die Bedeutung des LS bei der (meist erworbenen) Phimose der Jungen auch heute noch eher unterschätzt wird (4–6, 21). Von den eigenen Patienten kamen nur 10 % mit der Verdachtsdiagnose LS zur Behandlung, obwohl die Erkrankung in rund 80 % der Fälle klinisch zu erkennen gewesen war. Die therapeutischen Bemühungen bei Jungen sind im Vergleich zu denen bei weiblichen Patientinnen, aber auch zu denen bei erwachsenen Männern, sehr erfolgreich.

Es handelt sich beim LS um einen chronisch fortschreitenden Prozess. Das bedeutet, dass eine frühzeitige Diagnose und Behandlung das Risiko für Rezidive und den Befall von Meatus und Urethra reduzieren (19), und in Einzelfällen sogar eine Operation vermieden werden kann. Der peripherenuläre Beginn des Prozesses verweist auf die Bedeutung der vaskulitischen Komponente (16).

Langfristig ist zu klären, ob Jungen mit LS von einer HPV-Impfung profitieren würden (e9).

Wünschenswert wäre die begriffliche und fachliche Bündelung der im Zusammenhang mit dem Lichen sclerosus gewonnenen Erkenntnisse und Beobachtungen. Als erster Schritt wäre die Erstellung einer entsprechenden deutschen Leitlinie zu begrüßen.

In Ergänzung zu dem von Depasquale aufgestellten Protokoll (13) möchte der Autor die folgende Empfehlung abgeben:

- Verdächtig erscheinende narbige Phimosen im Kindesalter sollten einem mit dem Krankheitsbild des LS vertrauten Kinderchirurgen oder Kinderurologen vorgestellt werden.
- Besondere Beachtung verdient jede erworbene Phimose.
- Bei klinischem Verdacht auf einen LS ist die vollständige Beschneidung die Therapie der Wahl.
- Bei intraoperativ auffallenden geringfügigen Veränderungen, etwa der Perifrenularregion, sollte immer das Vorhautresektat histologisch untersucht werden.
- Die betroffenen Jungen sollten langfristig nachkontrolliert und gegebenenfalls topisch nachbehandelt werden.
- Bei Verdacht auf eine Meatusstenose ist die Objektivierung durch die Uroflowmetrie zu empfehlen.
- Eine Meatotomie sollte zur Vermeidung eines Rezidives erst nach vollständig abgeklungenen lichenoiden Veränderungen erfolgen.
- Die Eltern sollten über den insgesamt gutartigen Verlauf aufgeklärt und beruhigt werden.

### KERNAUSSAGEN

- Lichen sclerosus (LS) ist eine bei Jungen zur Phimose führende entzündliche, fortschreitende Hauterkrankung, die durch die vollständige Beschneidung zur Abheilung gebracht werden kann.
- Verdacht auf LS besteht insbesondere bei allen erworbenen Phimosen.
- Postoperativ kann sich eine Meatusstenose, nach Teilbeschneidung oder bei adipösen Patienten auch ein Rezidiv, entwickeln.
- Bei Mädchen handelt es sich beim LS um eine chronische Erkrankung, die topisch immunsupprimierend/modulierend behandelt wird.
- Die Diagnose wird histologisch gestellt und sollte bei allen Verdachtsfällen angestrebt werden.

#### Interessenkonflikt

Der Autor erklärt, dass kein Interessenkonflikt im Sinne der Richtlinien des International Committee of Medical Journal Editors besteht.

#### Manuskriptdaten

eingereicht: 10. 8. 2009, revidierte Fassung angenommen: 8. 3. 2010

#### LITERATUR

1. Hallopeau H: Lecons cliniques sur les maladies cutanées et syphilitiques. Union Med Can 1887; 43: 472.
2. Stühmer A: BXO (post operationem) und ihre Beziehung zur „Kraurosis glandis et praeputii penis“. Arc Derm Syph 1928; 156: 613–23.
3. Catterall RD, Oates JK: Treatment of BXO with hydrocortisone injections. Br J Vener Dis 1962; 38: 75–7.
4. Chalmers RJG, Burton PA, Bennet RF: LSA: A common and distinctive cause of phimosis in boys. Arch Dermatol 1984; 120: 1025.
5. Bale P, Lochhead A, Martin HCO, Gollow Ian: BXO in children. Pediatr Pathol 1987; 7: 617–27.
6. Kiss A, Király L, Kutasy B, Merksz M: High incidence of balanitis xerotica obliterans in boys with phimosis: prospective 10-year study. Ped Dermatol 2005; 22: 305–8.
7. Powell J, Wojnarowska F: Childhood vulvar lichen sclerosus: an increasingly common problem. J Am Acad Dermatol 2001; 44: 803–6.
8. Meuli M, Briner J, Hanimann B, et al.: LSA causing phimosis in boys: a prosp study with 5-year follow up after complete circumcision. J Urol 1994; 152: 987–9.
9. Kizer WS, Prarie T, Morey AF: Balanitis xerotica obliterans: Epidemiologic distribution in an equal access health care system. South Med J 2003; 96: 9–11.
10. Wallace HJ: Lichen sclerosus et atrophicus. Trans St Johns Hosp Derm Soc 1971; 57: 9–30.
11. Garcia-Bravo B, Sánchez-Pedreno P, Rodríguez-Pichardo, et al: Lichen sclerosus et atrophicus. J Am Acad Dermatol 1988; 19: 482–5.
12. Wenzel J, Wiechert A, Merkel C, et al.: IP10/CXCL10-CXCR3 Interaction: a potential self-recruiting mechanism for cytotoxic lymphocytes in lichen sclerosus et atrophicus. Acta Derm Venerol 2007; 87: 112–7.
13. Depasquale I, Park AJ, Bracka A: The treatment of balanitis xerotica obliterans. BJU int 2000; 86: 459–65.

14. Barbagli G, Palminteri E, Baló S, et al.: Lichen sclerosus of the male genitalia and urethral stricture diseases. *Urol Int* 2004; 73: 1–5.
15. Mattioli G, Repetto P, Carlini C, et al.: LSA in children with phimosis and hypospadias. *Pediatr Surg Int* 2002; 18: 273–5.
16. Regauer S: Immune dysregulation in lichen sclerosus. *Eur J Cell Biol* 2005; 84: 273.
17. Meffert JJ, Davis BM, Grimwood RE: Lichen sclerosus: *J Am Acad Dermatol* 1995; 32: 393–416.
18. Neill SM, Tatnall FM, Cox NH: Guidelines for the management of lichen sclerosus. *Br J Dermatol* 2002; 147: 640–9.
19. Gargollo PC, Kzakewich HP, Bauer SB, et al.: Balanitis xerotica obliterans in boys. *J Urol* 2005; 174: 1409–12.
20. Pugliese JM, Morey AF, Peterson AC: Lichen sclerosus: Review of the literature and current recommendations or management. *J Urol* 2007; 178: 2268–76.
21. Nasca MR, Innocenzi D, Micali G: Penile cancer among patients with genital lichen sclerosus. *J Am Acad Dermatol* 1999; 41: 911–4.
22. Poindexter G, Morrell DS: Anogenital pruritus: lichen sclerosus in children. *Pediatr Ann* 2007; 36: 785–91.
23. Prowse DM, Ktori EN, Chandrasekaran D, et al.: Human papillomavirus-associated increase in p16-INK4A expression in penile lichen sclerosus and squamous cell carcinoma. *Br J Dermatol* 2008; 158: 261–5.
24. Kiss A, Csontai A, Pirot L, et al.: The response of balanitis xerotica obliterans to local steroid application compared with placebo in children. *J Urol* 2001; 165: 219–20.
25. Lindhagen T: Topical Clobetasol Propionate compared with Placebo in the Treatment of Unretractable Foreskin. *Eur J Surg* 1996; 162: 969–72.

**Anschrift des Verfassers**

Dr. med. Karl Becker  
 Kinderchirurgische Praxis  
 Prinz-Albert-Straße 26  
 53113 Bonn  
 E-Mail: drkarlbecker@aol.com

**SUMMARY**

**Lichen Sclerosus in Boys**

**Background:** Lichen sclerosus (LS) is a sclerosing skin disease. When it appears in boys, it nearly always affects the penis and usually causes phimosis requiring surgical treatment. The clinical significance of this disease in boys is inadequately recognized.

**Methods:** The etiology, clinical manifestations, diagnosis, and treatment of LS in boys are presented in the light of a review of selected literature. We also present our own experience with this disease in an ambulatory pediatric surgery practice.

**Results:** LS has long been recognized as a disease of the prepubertal male genitalia (in such cases, the condition is also called “balanitis xerotica obliterans”). It is thought to be the main cause of acquired phimosis, and it can also involve the meatus and urethra as it progresses. Its possible association with squamous cell carcinoma of the penis remains unclear. Its etiology is unknown; its pathophysiological mechanism involves T-lymphocyte-mediated inflammation. The treatment of choice is complete circumcision. Conservative treatment with topical corticosteroids is also sometimes offered to less severely affected patients.

**Conclusion:** LS is much more common in boys than is generally assumed. Lichen sclerosus should be suspected in any case of acquired phimosis. Treatment with complete circumcision does not necessarily bring about a definitive cure. Further research on the pathogenesis of this disease is needed.

**Zitierweise**

Becker K: Lichen sclerosus in boys. *Dtsch Arztebl Int* 2011; 108(4): 53–8.  
 DOI: 10.3238/arztebl.2011.0053



Mit „e“ gekennzeichnete Literatur:  
[www.aerzteblatt.de/lit0411](http://www.aerzteblatt.de/lit0411)

The English version of this article is available online:  
[www.aerzteblatt-international.de](http://www.aerzteblatt-international.de)

## ÜBERSICHTSARBEIT

# Lichen sclerosus bei Jungen

Karl Becker

**eLITERATUR**

- e1. Oster J: Further Fate of the foreskin. *Arch Dis Child* 1968; 45: 200–2.
- e2. Steigleder GK, Schlüter M: Lichen sclerosus et atrophicus. In: Andrade R, Gumport SL, Popkin GL, Rees TD (eds.): *Cancer of the skin*. Philadelphia, London, Toronto: Saunders 1976: 635–45.
- e3. Lipscombe TK: A study of clinical and aetiological factors and possible associations of LS in males. *Austr J Dermatol* 1997; 38: 132–6.
- e4. Frank JD, Pocock RD, Stower MJ: Urethral strictures in childhood. *Br J Urol* 1988; 62: 590–2.
- e5. Garat JM, Chechile G, Algaba F, Santaularia JM: Balanitis xerotica obliterans in children. *J Urol* 1986; 136: 436–7.
- e6. Persad R, Sharma S, McTavish J, Imber C, Mouriquand PD: Clinical presentation and pathophysiology of meatal stenosis following circumcision. *Br J Urol* 1995; 75: 91–3.
- e7. Powell J, Robson A, Cranston D, et al.: High incidence of lichen sclerosus in patients with squamous cell carcinoma of the penis. *Br J Dermatol* 2001; 145: 85–9.
- e8. Wright JE: The treatment of childhood phimosis with topical steroid. *Austr NZ J Surg* 1994; 64: 327–8.
- e9. Strittmatter HJ, Hengge UR, Blecken SR: Calcineurin antagonists in vulvar lichen sclerosus. *Arch Gynecol Obstet*; 2006: 274: 266–70.
- e10. Kreuter A, Kobyletzki G, Happe M et al.: Ultraviolet-A1 (UVA1) phototherapy in lichen sclerosus et atrophicus. *Hautarzt* 2001: 878–81.